

# CONCURSO PARA OBTENÇÃO DO TÍTULO DE ESPECIALISTA DA SOCIEDADE BRASILEIRA DE MASTOLOGIA 2024

## PROVA DISCURSIVA – CADERNO DEFINITIVO

### RESPOSTAS ESPERADAS

#### INSTRUÇÕES

1. Este caderno contém 9 (nove) questões.
2. Leia e responda com atenção a cada questão da prova, respeitando o limite de linhas por questão. **Não serão corrigidas** informações que ultrapassem o limite de linhas definido.
3. Este é o caderno de **DEFINITIVO**. Em hipótese alguma, ele será substituído devido a erro do candidato.
4. O período de sigilo será de 2 (duas) horas. A duração máxima da prova é de 4 (quatro) horas.
5. Não será permitido nenhum tipo de consulta a livros, periódicos, compêndios, revistas, impressos, manuais, códigos, anotações ou a qualquer material que contenha informações sobre Medicina.
6. Os 3 (três) últimos candidatos só poderão sair juntos da sala.
7. Ao término da sua prova, o candidato deverá entregar ao fiscal de sala este caderno definitivo assinado e com as respectivas questões respondidas.
8. As instruções constantes nas provas, bem como as que forem apresentadas no ato de realização das provas objetiva e discursiva, complementam o Edital e deverão ser rigorosamente observadas e seguidas pelo candidato.

#### DADOS DO CANDIDATO

Verifique se todos os dados impressos neste caderno estão corretos e assine no local indicado. Caso haja incorreções, comunique ao aplicador.

**NOME:**

**INSCRIÇÃO:**

**DOCUMENTO:**

**LOCAL:**

**ASSINATURA DO CANDIDATO:**

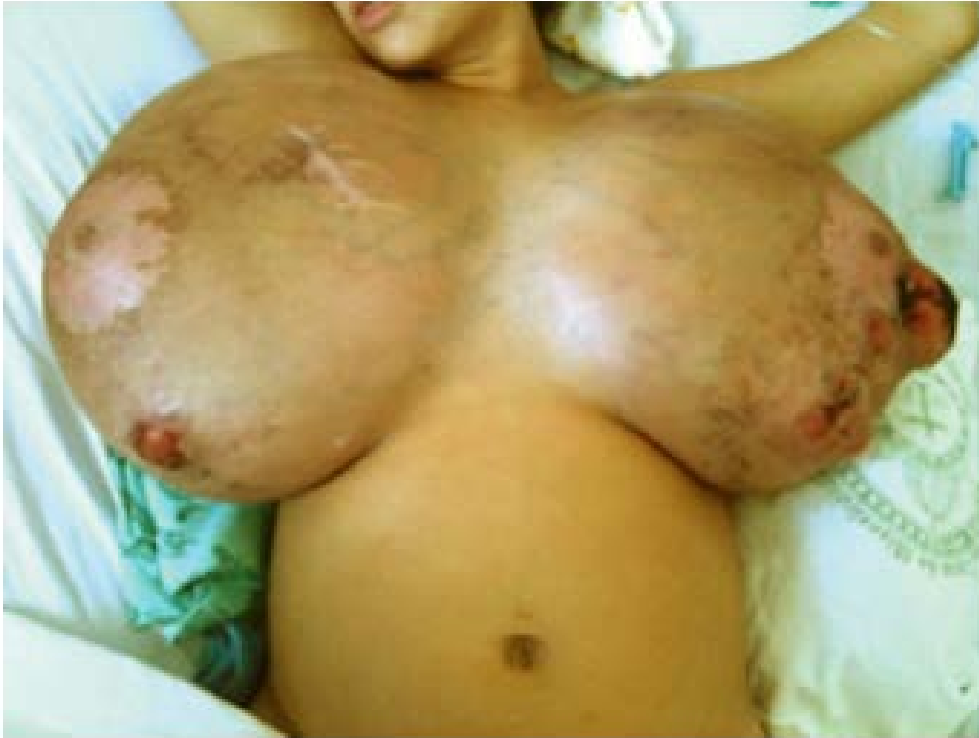Área reservada

Nota final:



## QUESTÃO 1

Paciente de 29 anos de idade, grávida de 26 semanas, apresenta hipertrofia mamária gestacional progressiva a partir de 18 semanas, causando desconforto significativo, dor e dificuldades na realização de atividades diárias. Uma ultrassonografia mamária demonstrou aumento difuso do tecido glandular sem massas ou alterações focais suspeitas. Não foram identificadas adenopatias axilares na avaliação ultrassonográfica, assim como no exame físico.



A) Qual é a hipótese diagnóstica mais provável?

**Resposta: Hipertrofia ou gigantomastia da gravidez.**

Área reservada

**Nota questão 1.A: 1 PONTO**

B) Qual é o tratamento locorregional indicado inicialmente?

**Resposta: Alívio sintomático. Medidas conservadoras.**

**Observação: não foi aceito como resposta: medicamento, pois a pergunta solicitava o tratamento locorregional.**

Área reservada

**Nota questão 1.B: 1 PONTO**

C) **CITE** dois diagnósticos diferenciais.

**Resposta: Sarcoma, linfoma, carcinoma localmente avançados.**

**Observação: também foram aceitos como resposta: tumor filóide, mastites, PASH.**

Área reservada

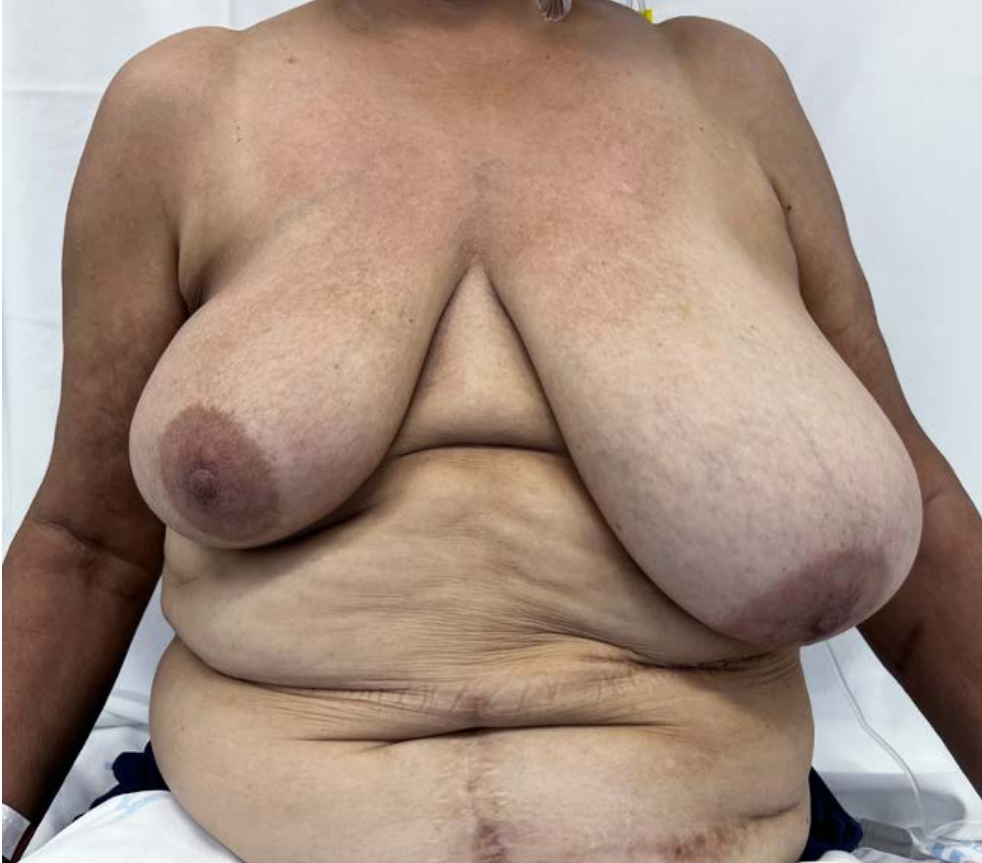**Nota questão 1.C: 1 PONTO**

**NOTA TOTAL QUESTÃO 1: 3 PONTOS**

**FOLHA EM BRANCO**

## QUESTÃO 2

Paciente de 59 anos de idade, em seguimento após tratamento por um câncer de mama, tipo não especial, grau III, triplo-negativo à direita (T1N1), tendo realizado cirurgia conservadora e linfadenectomia axilar, além de quimioterapia e radioterapia adjuvantes há quatro anos. Atualmente, apresenta recidiva local ipsilateral de um câncer de mama triplo-negativo, medindo cerca de 0,8 cm, com estadiamento sistêmico negativo. Axilas sem alterações suspeitas, assim como a mama contralateral é normal. Analise a imagem a seguir.



A) Qual é a melhor opção para a reconstrução mamária após a mastectomia à direita?

**Resposta: Reconstrução miocutânea.**

**Observação: não foi aceito como resposta: TRAM, em razão da cicatriz abdominal.**

Área reservada

**Nota questão 2.A: 1 PONTO**

B) Qual é a conduta axilar indicada?

**Resposta: Não há indicação de conduta axilar.**

**Observação: também foi aceito como resposta: tentar BLS, mas com a justificativa de que existe a possibilidade de não corar.**

Área reservada

**Nota questão 2.B: 1 PONTO**

C) Caso realize mamoplastia redutora na mama esquerda, qual é o pedículo preferencial?

**Resposta: Pedículo inferior.**

**Observação: não foi aceito como resposta: pedículo superior, pois na pergunta estava escrito pedículo PREFERENCIAL.**

Área reservada

**Nota questão 2.C: 1 PONTO**

D) Qual é a vascularização do respectivo pedículo?

**Resposta: Ramos da 4, 5 e 6 artérias intercostais.**

Área reservada

**Nota questão 2.D: 1 PONTO**

E) Na mamoplastia contralateral, qual é a distância recomendada entre a fúrcula esternal e a papila?

**Resposta: 18-23 cm.**

**Observação: também foi aceito como resposta: qualquer valor dentro do intervalo.**

Área reservada

**Nota questão 2.E: 1 PONTO**

F) Qual é o tratamento sistêmico recomendado?

**Resposta: Quimioterapia adjuvante sem imunoterapia.**

**Observação: não foram aceitos como resposta: imunoterapia e capecitabina.**

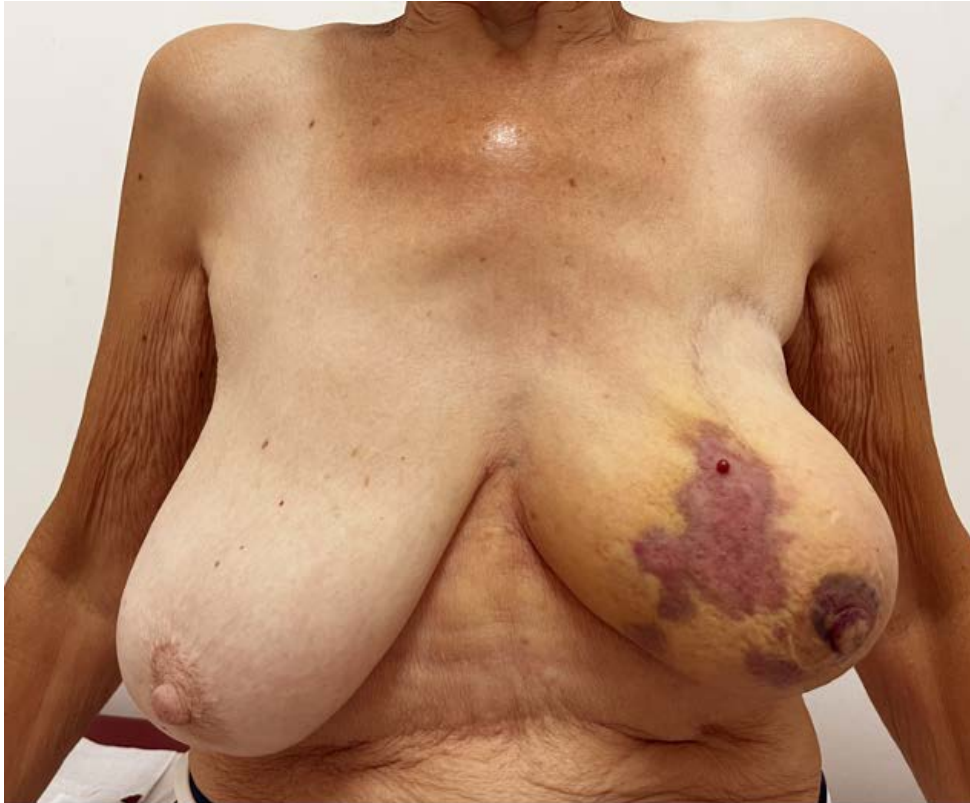Área reservada

**Nota questão 2.F: 1 PONTO**

**NOTA TOTAL QUESTÃO 2: 6 PONTOS**

### QUESTÃO 3

Paciente de 72 anos de idade, tratada há 10 anos por um câncer de mama, tipo não especial, esquerdo (cT4b cN1), RE70%, RP40%, Ki6760% e HER2 negativo. Submetida à quimioterapia neoadjuvante (AC-T), seguida de cirurgia conservadora associada à dissecação axilar, além de adjuvância com radioterapia de mama / axila e anastrozol por cinco anos. Alega que, há um mês, vem apresentando progressivas alterações cutâneas na mama operada ipsilateral (conforme demonstrado na imagem a seguir). Nega trauma local. Exames de imagem (mamografia e ultrassonografia) sem alterações.



A) Qual deve ser a conduta inicial?

Resposta: **Biópsia cutânea.**

Área reservada

Nota questão 3.A: **1 PONTO**

B) Qual é a hipótese diagnóstica mais provável?

Resposta: **Angiossarcoma radioinduzido.**

Observação: também foi aceito como resposta: **sarcoma.**

Área reservada

Nota questão 3.B: **1 PONTO**

C) Qual deve ser a conduta terapêutica local?

Resposta: **Mastectomia simples.**

Área reservada

Nota questão 3.C: **1 PONTO**

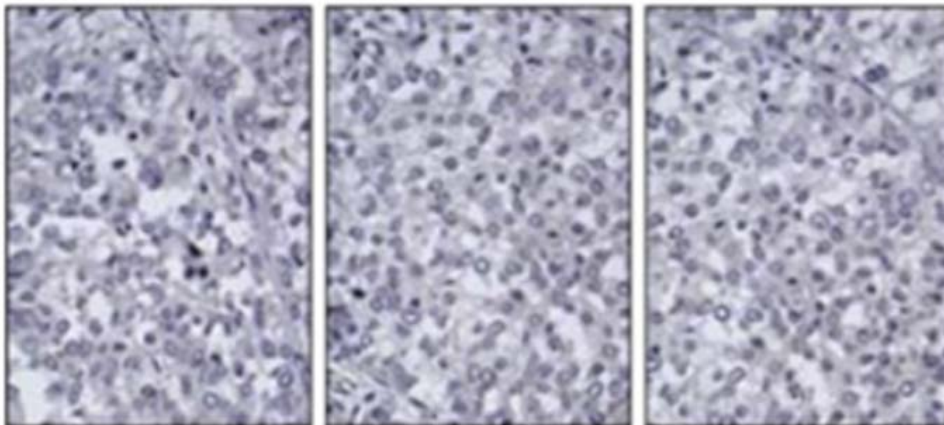
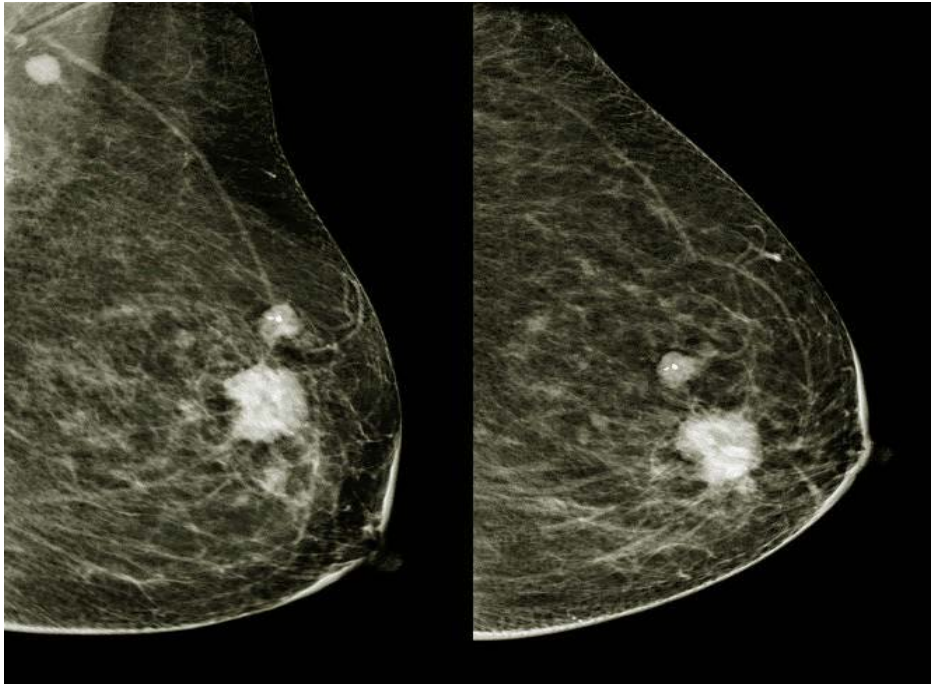
NOTA TOTAL QUESTÃO 3: **3 PONTOS**

FOLHA EM BRANCO



#### QUESTÃO 4

Paciente de 55 anos de idade, apresentando nódulo palpável na mama esquerda, na união dos quadrantes superiores, medindo cerca de 2,5 cm na maior extensão e linfonodo palpável, firme, em axila ipsilateral, sem outras alterações ao exame físico. Analise os exames de mamografia e biópsia / imuno-histoquímica a seguir.



A) Qual é o diagnóstico histopatológico mais provável (subtipo por imuno-histoquímica)?

Resposta: **Carcinoma invasor, triplo-negativo.**

Área reservada

Nota questão 4.A: **1 PONTO**

B) Qual é o esquema recomendado em caso de tratamento neoadjuvante?

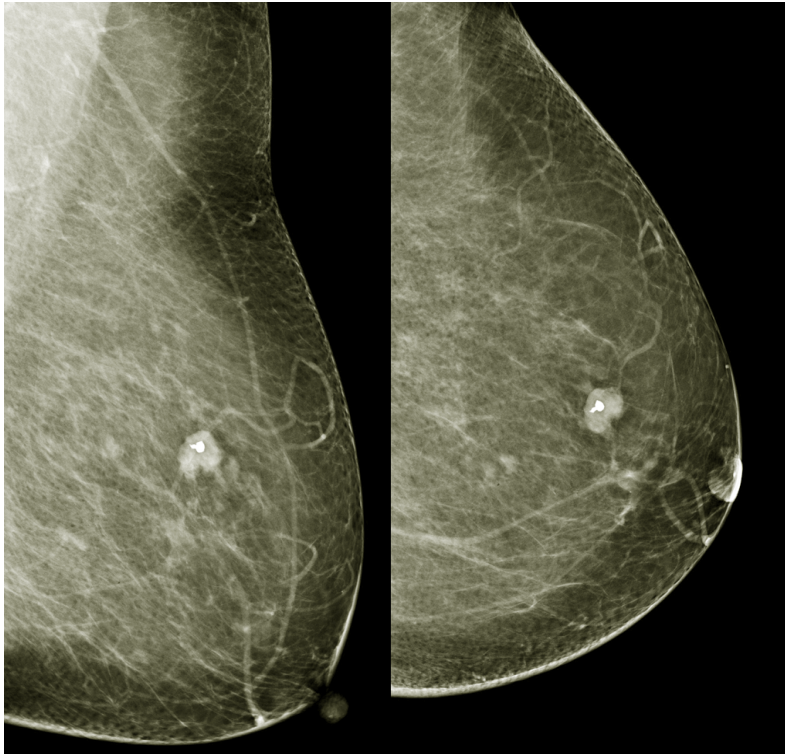
Resposta: **QT + Pembrolizumabe.**

Área reservada

Nota questão 4.B: **1 PONTO**

#### CONTINUAÇÃO – QUESTÃO 4

A paciente realizou tratamento neoadjuvante recomendável para esse cenário específico, apresentando a mamografia a seguir após a finalização da terapia.



C) Qual é o tratamento cirúrgico preferencial nesse momento?

**Resposta: Cirurgia conservadora + BLS.**

**Observação: também foi aceito como resposta: mastectomia, desde que houvesse a informação de que não foi clipado.**

Área reservada

**Nota questão 4.C: 1 PONTO**

D) A paciente foi submetida a cirurgia e apresentou carcinoma ductal *in situ* (CDIS) residual no histopatológico cirúrgico. Qual é o *residual cancer burden* (RCB)?

**Resposta: 0.**

Área reservada

**Nota questão 4.D: 1 PONTO**

E) Qual deve ser o tratamento adjuvante sistêmico?

**Resposta: Pembrolizumabe.**

Área reservada

**Nota questão 4.E: 1 PONTO**

F) Com base nos últimos estudos disponíveis (NSABP-B51), há recomendação de radioterapia de cadeias de drenagem ou de parede torácica?

**Resposta: Não há recomendação.**

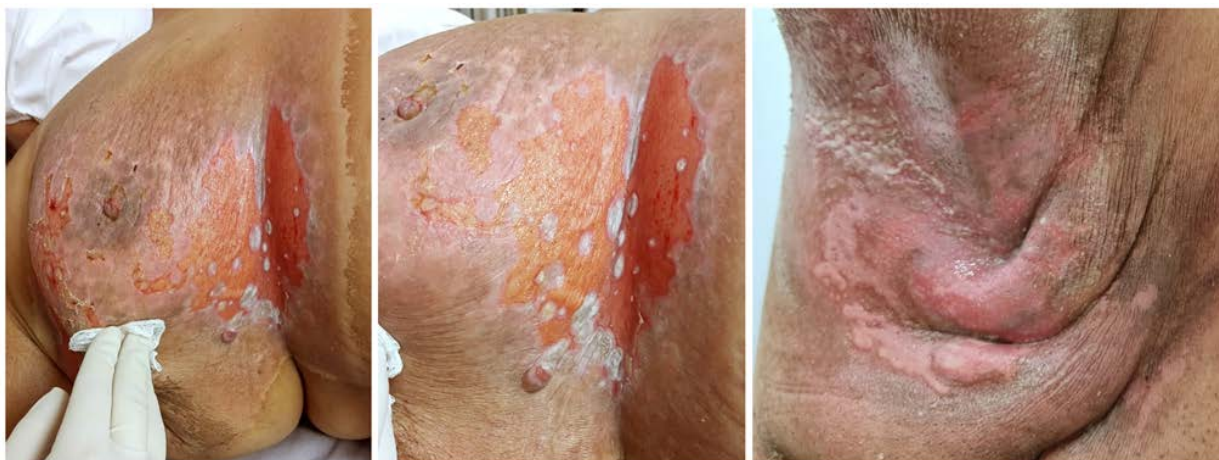Área reservada

**Nota questão 4.F: 1 PONTO**

**NOTA TOTAL QUESTÃO 4: 6 PONTOS**

## QUESTÃO 5

Paciente realizou quadrantectomia associada a biópsia do linfonodo sentinela. Procura atendimento médico durante a radioterapia adjuvante. Analise as imagens a seguir.



A) Qual é o diagnóstico?

**Resposta: Radiodermite.**

Área reservada

**Nota questão 5.A: 1 PONTO**

B) Qual achado caracteriza o diagnóstico?

**Resposta: Descamação úmida ou dermatite exsudativa generalizada, com edema intenso.**

Área reservada

**Nota questão 5.B: 1 PONTO**

C) Qual deve ser o tratamento proposto?

**Resposta: Corticoide ou sulfadiazina de prata, tópico E antifúngico oral ± tópico.**

**Observação: também foram aceitos como resposta: dersani, compressas.**

Área reservada

**Nota questão 5.C: 1 PONTO**

**NOTA TOTAL QUESTÃO 5: 3 PONTOS**

FOLHA EM BRANCO

## QUESTÃO 6

Paciente de 38 anos de idade, com implantes mamários há 10 anos, realizou capsulectomia parcial e troca de implantes por questões estéticas. Diante do achado incidental de linfoma BIA-ALCL, **RESPONDA**:

A) Qual é o achado clínico mais comum diante desse diagnóstico?

**Resposta: Seroma tardio.**

Área reservada

**Nota questão 6.A: 1 PONTO**

B) Qual é o padrão de imunofenotipagem esperado?

**Resposta: CD30 positivo e ALK negativo.**

Área reservada

**Nota questão 6.B: 1 PONTO**

C) Considerando a doença confinada à face luminal da cápsula, qual é o estadiamento T?

**Resposta: T1.**

Área reservada

**Nota questão 6.C: 1 PONTO**

D) Qual deve ser a conduta em relação à mama?

**Resposta: Capsulectomia total.**

Área reservada

**Nota questão 6.D: 1 PONTO**

E) Qual deve ser a conduta em relação à axila?

**Resposta: Expectante, sem indicação de abordagem.**

Área reservada

**Nota questão 6.E: 1 PONTO**

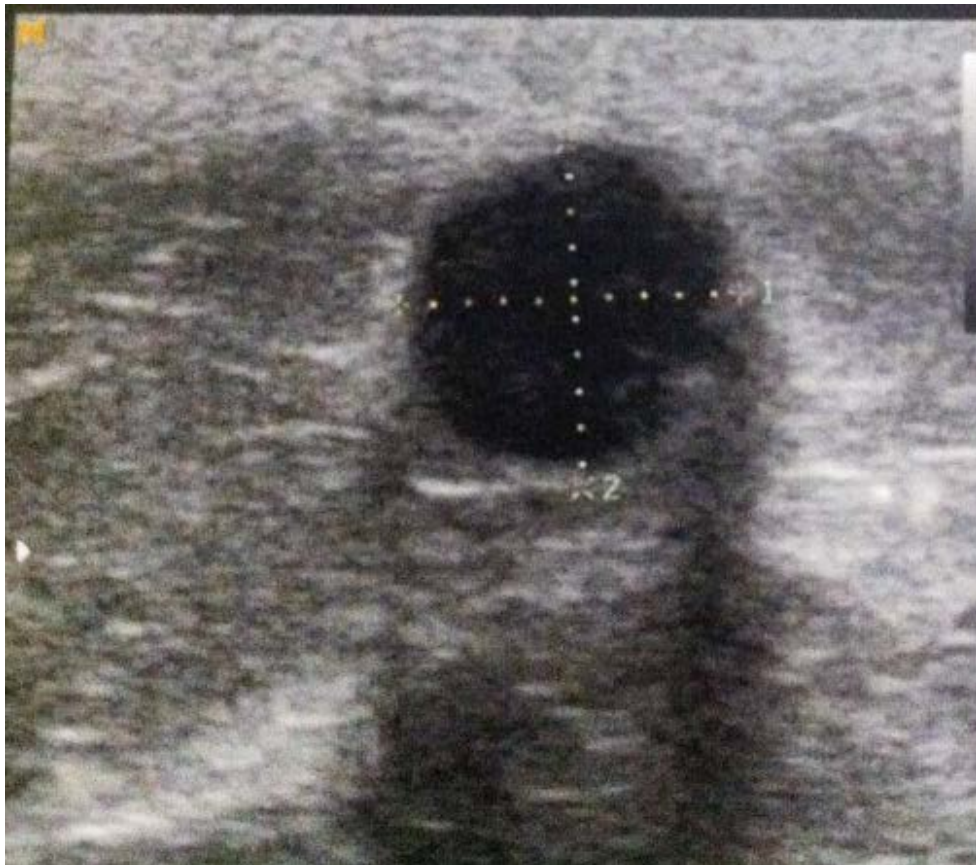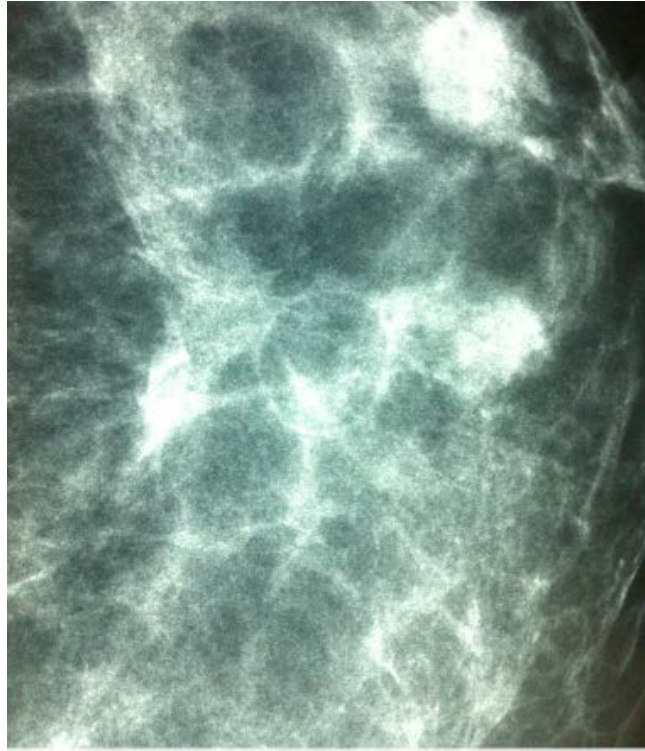**NOTA TOTAL QUESTÃO 6: 5 PONTOS**

**FOLHA EM BRANCO**

## QUESTÃO 7

Paciente de 49 anos de idade, em seguimento após tratamento com cirurgia conservadora e radioterapia por um carcinoma ductal *in situ* há três anos.

Analise as imagens a seguir.



A) Qual é a hipótese diagnóstica mais provável?

**Resposta: Cisto oleoso.**

Área reservada

**Nota questão 7.A: 1 PONTO**

B) Qual deve ser a conduta inicial?

**Resposta: Não há indicação de conduta inicial.**

Área reservada

**Nota questão 7.B: 1 PONTO**

C) Qual deve ser a conduta cirúrgica?

**Resposta: Não é indicada conduta cirúrgica.**

Área reservada

**Nota questão 7.C: 1 PONTO**

**NOTA TOTAL QUESTÃO 7: 3 PONTOS**



## QUESTÃO 8

Apresente uma indicação para cada medicação a seguir.

A) Sacituzumabe govitecana:

**Resposta: Triplo - metastático ou RH positivo metastático.**

Área reservada

**Nota questão 8.A: 1 PONTO**

B) Trastuzumabe deruxtecana:

**Resposta: HER 2 low metastático ou HER2 positivo metastático.**

Área reservada

**Nota questão 8.B: 1 PONTO**

C) Ribociclibe:

**Resposta: RH positivo metastático / RH positivo adjuvante.**

Área reservada

**Nota questão 8.C: 1 PONTO**

D) Alpelisibe:

**Resposta: RH positivo metastático.**

Área reservada

**Nota questão 8.D: 1 PONTO**

E) Denosumabe:

**Resposta: Prevenção de perda de massa óssea.**

Área reservada

**Nota questão 8.E: 1 PONTO**

**NOTA TOTAL QUESTÃO 8: 5 PONTOS**

FOLHA EM BRANCO

## QUESTÃO 9

Paciente de 43 anos de idade, apresentando menstruações regulares com história familiar positiva para câncer de mama (mãe na pré-menopausa) e diagnóstico atual de um câncer de mama palpável de 3,5 cm, tipo não especial, grau II, hormônio positivo (RE 90% / RP 10% / Ki67 50% e HER2 1+) na mama direita, e um linfonodo com cortical espessada na axila ipsilateral e PAAF positivo para metástase. Realizou assinatura genômica (*Oncotype*) com escore de recorrência de 19. Apesar do teste, foi submetida a tratamento neoadjuvante com quimioterapia, tendo resposta clínica completa na mama e axila, mas ainda apresentando múltiplos agrupamentos de microcalcificações pleomórficas na mamografia após neoadjuvância. O teste genético demonstrou VUS em *BRCA2*.

A) Com base no estudo RxPONDER, haveria benefício de quimioterapia nesse cenário?

**Resposta: Sim (5% de benefício).**

Área reservada

**Nota questão 9.A: 1 PONTO**

B) Com base em dados de desfechos clínicos maduros, seria recomendada a imunoterapia neoadjuvante?

**Resposta: Não é recomendada imunoterapia neoadjuvante.**

Área reservada

**Nota questão 9.B: 1 PONTO**

C) Qual deve ser a conduta cirúrgica preferencial na mama, se a paciente desejar cirurgia conservadora?

**Resposta: Mastectomia.**

**Observação: também foram aceitos como resposta: quadrante de retirada de todos os focos de microcalcificações ou quadrante com técnica de oncoplastia.**

Área reservada

**Nota questão 9.C: 1 PONTO**

D) Qual deve ser conduta cirúrgica preferencial na axila?

**Resposta: Biópsia do linfonodo sentinela.**

Área reservada

**Nota questão 9.D: 1 PONTO**

### CONTINUAÇÃO – QUESTÃO 9

Após a cirurgia, a paciente apresentou, no histopatológico, doença residual invasiva grau II, medindo cerca de 8 mm, com imuno-histoquímica similar à descrita previamente, além de carcinoma ductal *in situ* de alto grau e linfonodos axilares sem metástases.

- E) Além da terapia endócrina convencional (tamoxifeno ou inibidor de aromatase), com base nos critérios dos estudos clínicos de doença residual, qual(is) droga(s) adicional(is) é(são) recomendada(s)?

**Resposta: Abemaciclibe ou ribociclibe.**

**Observação: também foi aceito como resposta: goserelina, mas atribuiu-se 0,5 ponto a essa resposta.**

Área reservada

**Nota questão 9.E: 1 PONTO**

- F) Com base no teste genético realizado durante a quimioterapia neoadjuvante, haveria indicação de mastectomia bilateral?

**Resposta: Não há indicação de mastectomia bilateral.**

Área reservada

**Nota questão 9.F: 1 PONTO**

**NOTA TOTAL QUESTÃO 9: 6 PONTOS**





---

Segundo a Lei nº 9.610/1998, reproduções de natureza não pedagógicas das questões desta prova estão proibidas.